

RECONSTRUIREA ANTROPOLOGICĂ VITALĂ A FEȚEI CRANIULUI „A” DIN CRIPTA BĂZILICII „SIMPLE” (A) DE LA TROPÆUM TRAIANI.

Clasificat în categoria AC₁ pe baza caracterelor de formă și dimensiune, după metoda Charles, craniul aparține stocului de populație leptodolicomorf având majoritatea caracterelor dispuse în respectivul domeniu de variație, dar nu la extrema acestui domeniu. Din punct de vedere al relațiilor dintre craniu și țesuturile moi putem menționa următoarele caractere legate de dezvoltarea substratului osos :

1. Orbite relativ deschise, denotînd o poziție medie a globului ocular și o dezvoltare moderată a plicelor ochiului.

2. O dezvoltare relativ pronunțată a spinei nasale corelată cu o margine tăioasă a aperturii piriforme, ceea ce denotă că exemplarul a posedat un nas relativ puțin cărnos și cu aripile nasale fine și răsucite helicoidal.

3. Dezvoltarea moderată a arcadelor zigomatice și adîncirea slabă a foselor canine ne arată că fața lui relativ convexă în secțiune transversală nu a putut prezenta denivelări importante în triunghiul naso-zigo-maxilar, denivelări asupra cărora actul mimic să fi avut efecte de accentuare. Dezvoltarea moderată a arcadelor zigomatice cu slaba lor proeminare frontală și laterală se încadrează în domeniul de manifestare al tipului leptodolicomorf ; de notat o rotire pe axul vertical înspre lateral a orbitelor, mijlocie spre pronunțată, în schimb o slabă înclinație verticală a acestora. Reliefaarea moderată a arcadelor zigomatice se asociază cu deschiderea relativ pronunțată a orbitelor și cu aceste două tipuri de rotire.

4. Lipsa oaselor nasale deși îngreunează procesul reconstituirii nu împiedică totuși să întrevădem care a fost conformația lor pe care o putem deduce relativ ușor în raport cu profilarea în plan sagital a aperturii piriforme.

5. Gracilitatea constituțională a acestui craniu se manifestă și în domeniul maxilarelor care apar relativ scunde, mijlociu reliefate, iar proeminența mentonieră are o dezvoltare modestă. Aceleași caractere de gracilitate apar și în dezvoltarea dentiției care este relativ ordonată și încadrată fără incongruențe genetice în alveole și arcade.

6. În modelul morfologic al craniului nu apar disarmonii pronunțate ce ar putea trăda un metisaj într-un raport important cu elemente de construcție euridolicomorvă.

7. Ținând seama de diagnoza de sex, putem încadra cu oarecare probabilitate pe purtătorul acestui craniu în stocul de populații zise „mediteraneene”, fapt care ar putea într-o oarecare măsură justifica atribuirea acestui individ a unei pigmentații relativ închise. Trebuie totuși să menționăm că stocul leptodolicomorf în complicatele sale procese de microevoluție a ajuns să posede în funcție de condițiile de selecție, o bogată gamă de variante pigmentare astfel încât și atribuirea unei pigmentații închise cazului nostru rămâne în mare măsură ipotetică.

8 Construcția gracilă a arcurilor zigomatice nu putea să suporte o musculatură masticatoare cu acțiune prea pronunțată, de asemenea craniul este relativ neted pe suprafața sa externă și nu prezintă rugozități pronunțate de inserție musculară.

9. Aspectul relativ neted al tablei externe a osului cranian și destul de neted a oaselor nivelului facial ne dă un indiciu că individul nu a avut o dezvoltare prea accentuată a țesutului grăsos nici în zona zigomatică și destul de puțin în zona părților moi ale buzelor.

10. Ținând seama de constituția medie spre gracilă a craniului și de dezvoltarea dimensiunilor absolute, ne-am socotit autorizați de a aplica pentru grosimea țesuturilor moi cotele standard (deci medii) recomandate de Gherasimov și care sînt: între tuberozitățile frontale 6 mm, pe glabella 8 mm, la rădăcina nasului 6 mm, pe oasele nasale 3 mm, de ambele părți ale spinei nasale 11 mm, grosimea buzelor 12 mm, înălțimea buzelor 8 mm, și pe substratul mentonier 9 mm. (fig. 1.1,2).

Fragilitatea craniului și starea sa precară de conservare nu au permis în primă instanță o reconstituire plastică, pentru asemenea operație va fi necesară o copiere într-un material mai rezistent și o reconstituire osteologică a craniului.

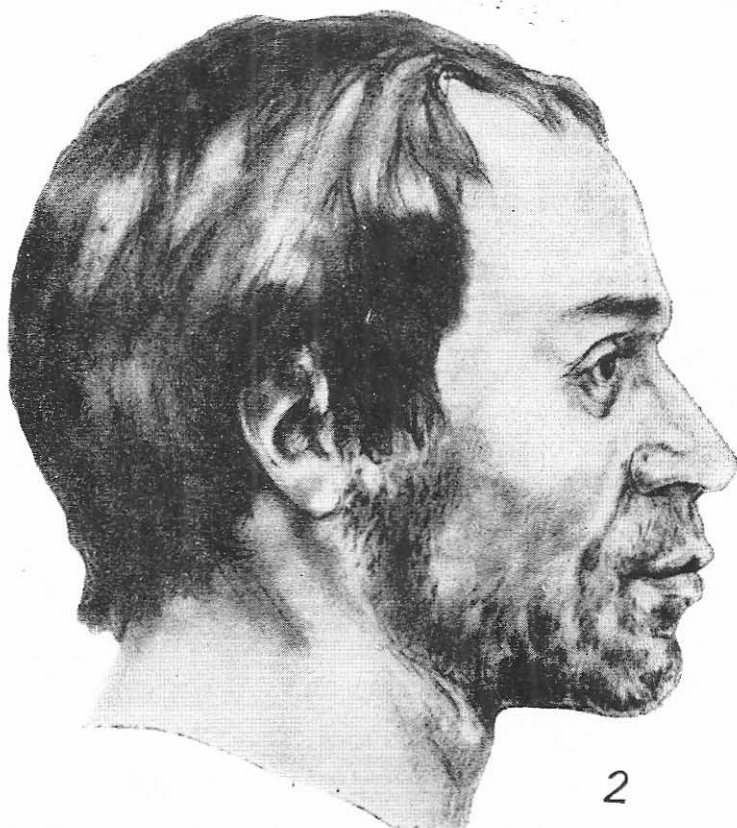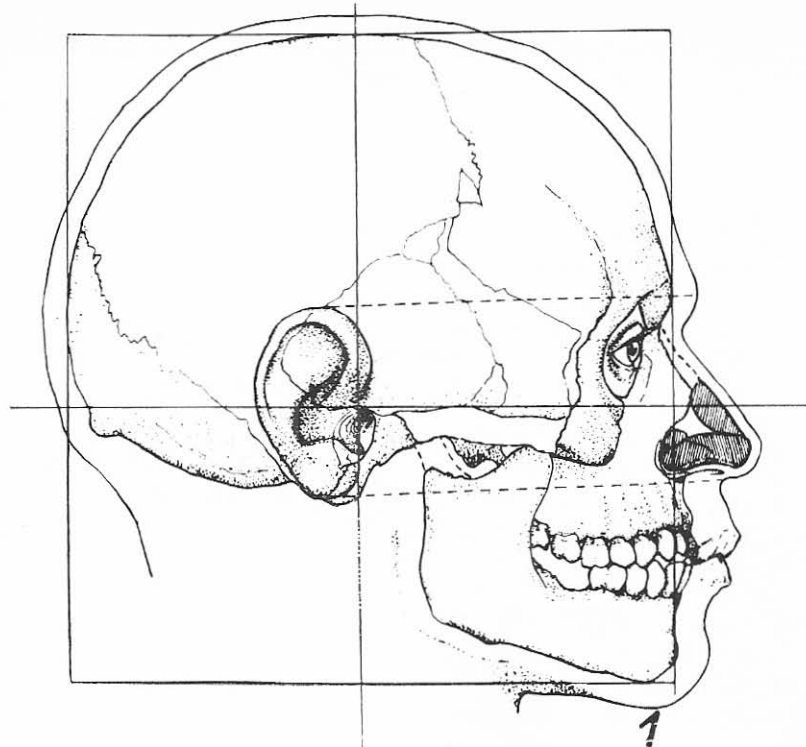


Fig. 1. 1, fixarea grafică a craniului A ; 2, reconstituirea antropologică vitală a craniului A.